Lesões desportivas na criança e adolescente: Membro Inferior

Carlos Miguel Oliveira – Interno – 5º Ano

Serviço de Imagem Médica
Centro Hospitalar e Universitário de Coimbra Faculdade de Medicina de Coimbra
Direção: Prof. Dr. Filipe Caseiro-Alves

Objetivos

- Estágio de Radiologia Pediátrica
- Patologia prevalente, cujo diagnóstico errado ou não atempado poderá deixar sequelas
- Grupo etário específico, que necessita de considerações especiais
- Grupo etário dos adolescentes → aplicabilidade parcial no adulto.

Introdução

- O diagnóstico correto da patologia desportiva implica:
  - História clínica dirigida (idade, tipo de desporto, foco de dor máximo e restantes características dessa dor, sintomas acompanhantes nomeadamente neurológicos, antecedentes)
  - Exame físico dirigido
  - MCDTs **adequados**

Importante fazer perguntas à criança/adolescente/pais

Introdução

- Idade pediátrica
  - Dos 0 aos 18 anos (grande variabilidade da maturidade óssea, cartilagínea, ligamentar e muscular)
- Regra geral, na criança e no adolescente, os ligamentos e os tendões resistem mais força que as placas de crescimento (epifisárias), sendo particularmente comuns as lesões de avulsão.
  - No adulto, dado já ter ocorrido a ossificação das placas episifárias, o "elo mais fraco" passa a ser o ligamento/tendão e não o osso em si, pelo que as roturas tendinosas/ligamentares passam a ser muito mais comuns que as lesões de avulsão.

Desenvolvimento ósseo em imagem

- Reconhecer a diferença entre epífise e apófise:
  - Ambas estão separadas do corpo do osso pela fise.
    - A epífise ”faz parte” do comprimento do osso.
    - A apófise representa o local de inserção de um tendão ou ligamento.
- O prato epifisário pode ser interpretado como uma fratura para o radiologista menos experiente, tanto em TC como em RC.

Ecografia

- Cartilagem: anecogénica
- Epífise (não ossificada): hipoecogénica
- Aumento gradual da ecogenicidade e da sombra acústica com a ossificação.

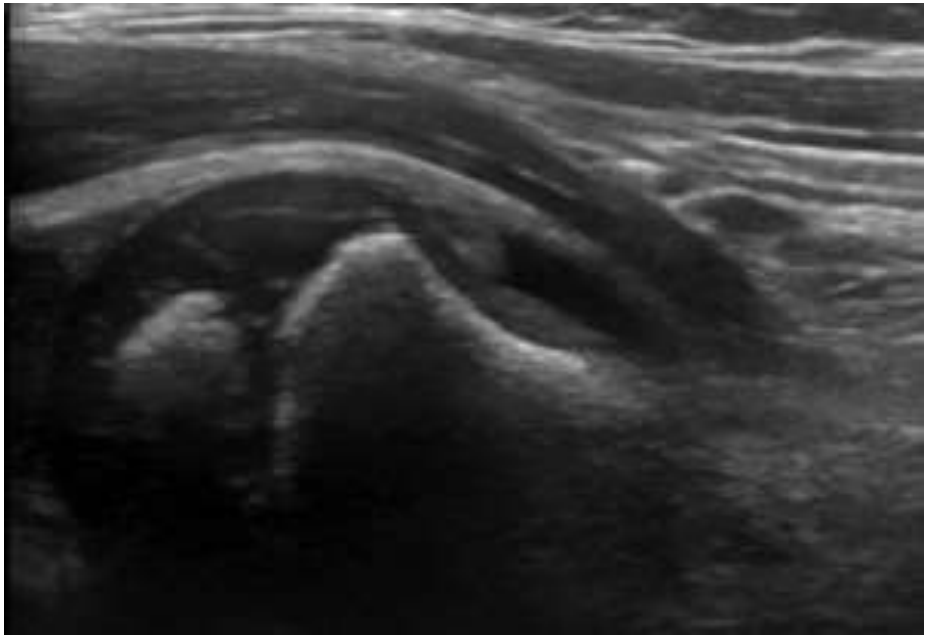

Ressonância Magnética

- A cartilagem é geralmente visualizada com recurso a sequências sensíveis a líquido, com saturação de gordura para supressão do sinal da medular óssea (T2FS). Pode também ser usado uma sequência ecogradiente (geralmente T2*/TRUFI).

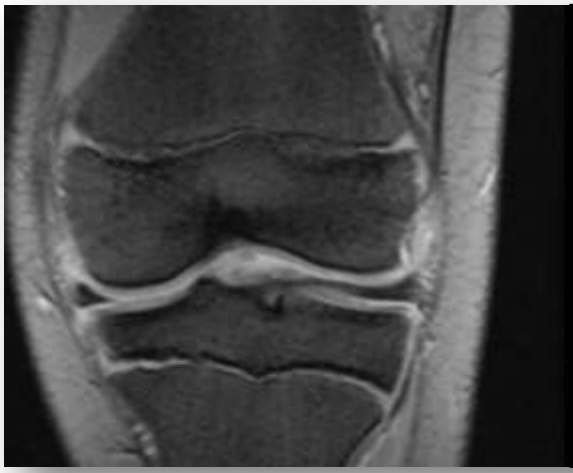

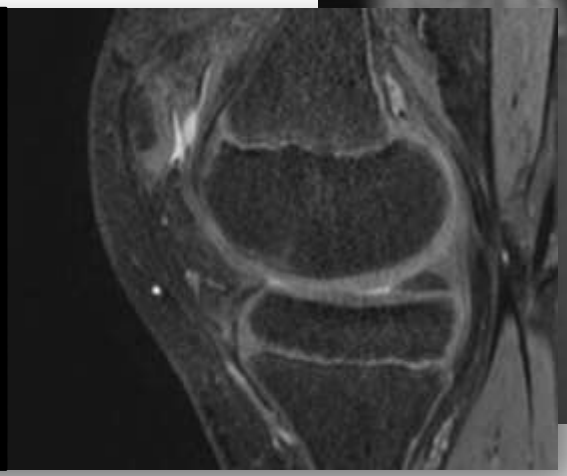

CHUC

Classificação de Salter-Harris

- Sistema de classificação das fraturas que envolvem a fise.

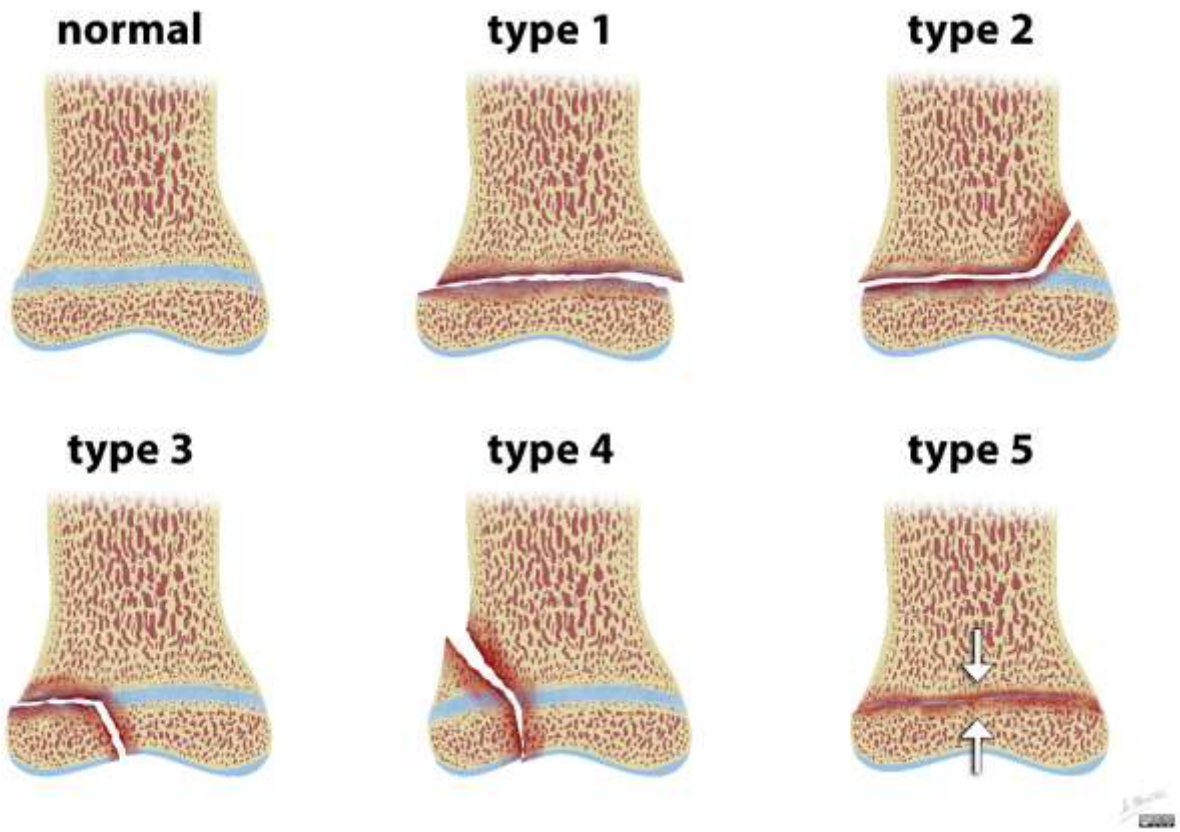

S – slipped

A – above

L – lower

T – through

R – ruined

Bacia/Anca

- Região anatómica complexa, tornando o exame físico difícil de realizar, principalmente se houver mais que uma lesão.
- Na criança, as lesões a nível da anca são substancialmente menores, em número, que as que atingem segmentos mais distais do membro inferior (joelho, tornozelo e pé).
- Estão associadas principalmente a desportos com mudanças bruscas de direção/velocidade e aqueles que implicam o remate.
  - Futebol
  - Hoquéi

Núcleos de ossificação secundários da anca

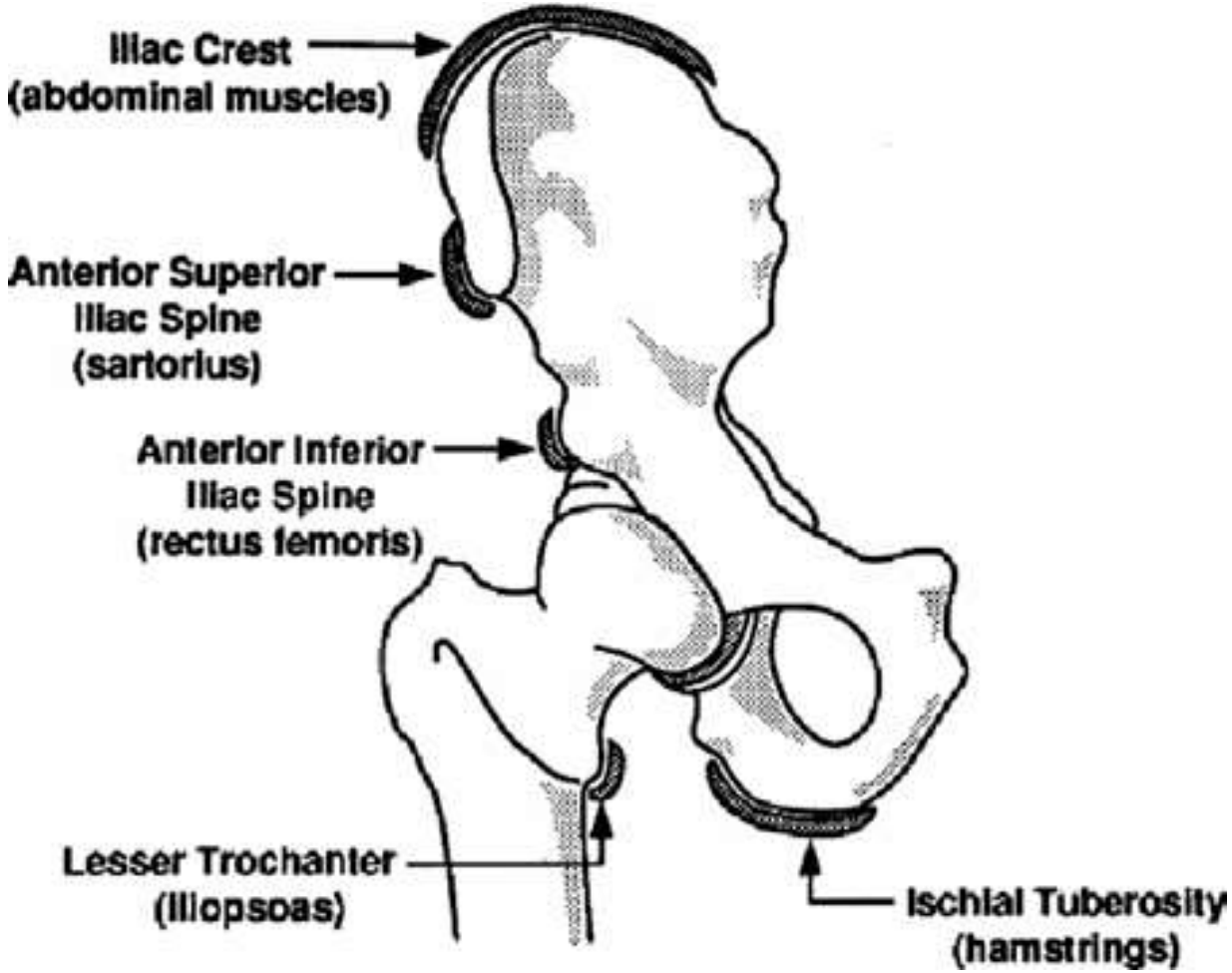

Bacia/Anca

- As lesões agudas mais frequentes são as fraturas com avulsão de fragmento ósseo, sendo menos comuns as roturas musculares ou tendinosas.

- Estrutura músculo-tendão-osso:
  - Idade pediátrica: ponto mais fraco encontra-se no próprio osso, dado não ter atingido a maturidade.
  - Idade adulta: ponto mais fraco encontra-se na inserção ligamentar/tendinosa ou no junção miotendinosa.

- Importante também o grupo das lesões de *overuse*:
  - Pubalgia, bursite, fraturas de stress...

Pubalgia do atleta

- Grupo de patologias cujo ponto de partida é a sínfise púbica:
  - Osteíte púbica
  - Entesopatia
  - Síndromes de compressão nervosa
  - Hérnia inguinal

- A sínfise púbica só funde completamente na adolescência tardia, predispondo a pequenos movimentos que podem causar instabilidade. É também a inserção dos músculos retos abdominais e de parte dos adutores da coxa.

Osteíte púbica

- Microtrauma repetitivo e crónico → edema e osteíte/periosteíte, com evidente reabsorção óssea (ativação osteoclástica).
- Comum em desportos com rápida mudança de direção.

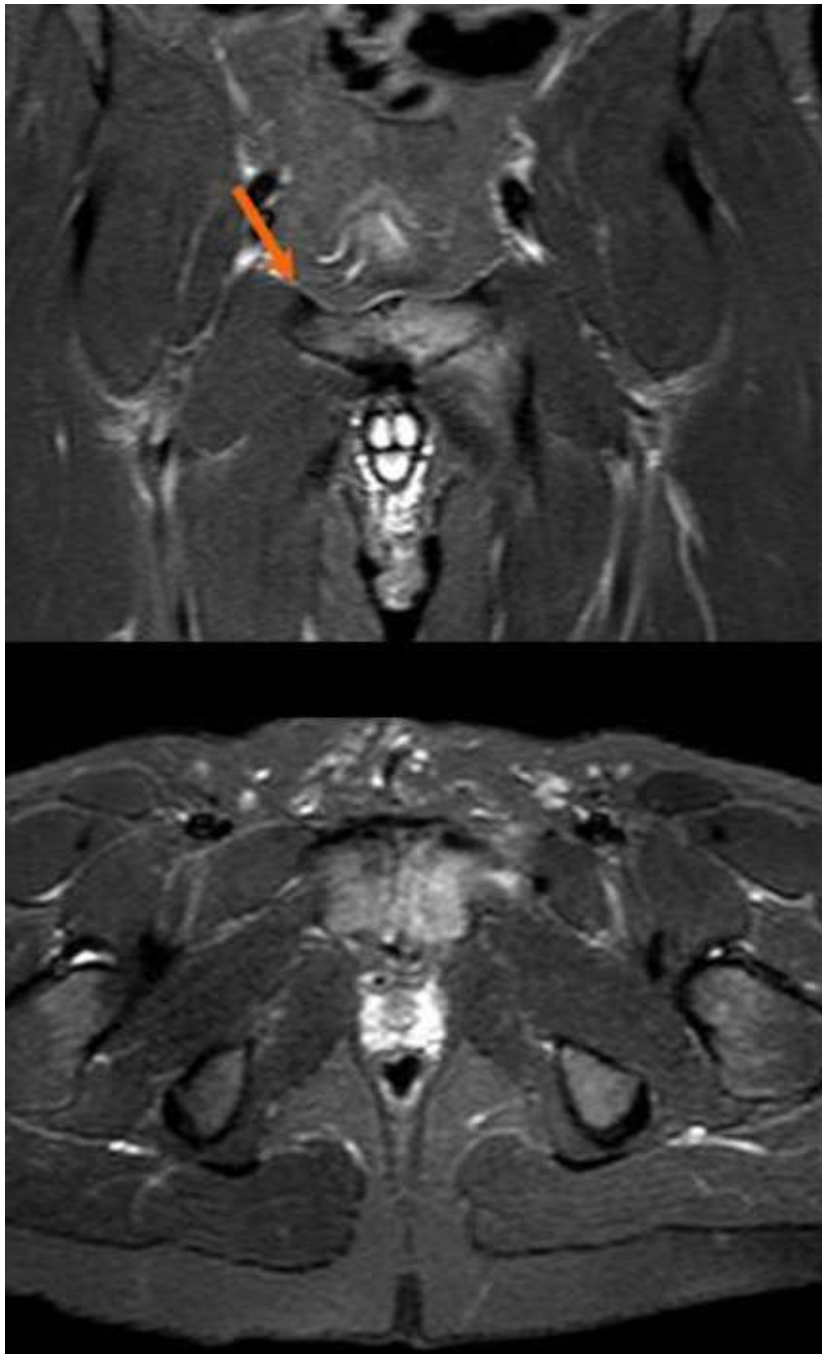

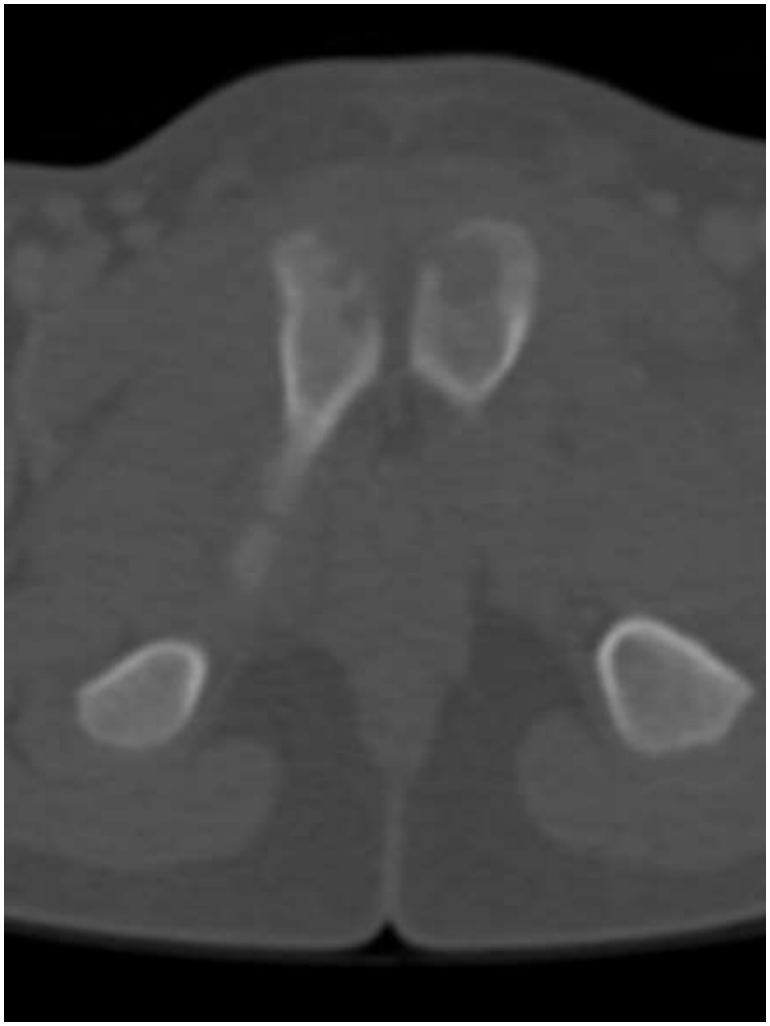

CHUC

Entesopatia púbica

- Lesão na inserção tendinosa/musculotendinosa dos músculos que se inserem no púbis.
  - Ecografia:
    - Pode ser evidenciado espessamento hipoecogénico da inserção tendinosa, com aumento da especificidade se, após pressão com a sonda, evidenciar aparecimento da sintomatologia
    - Pode existir irregularidade da superfície cortical óssea
  - RM:
    - Exame mais sensível e específico
    - Sequências com saturação de gordura para tornar mais evidente as alterações.

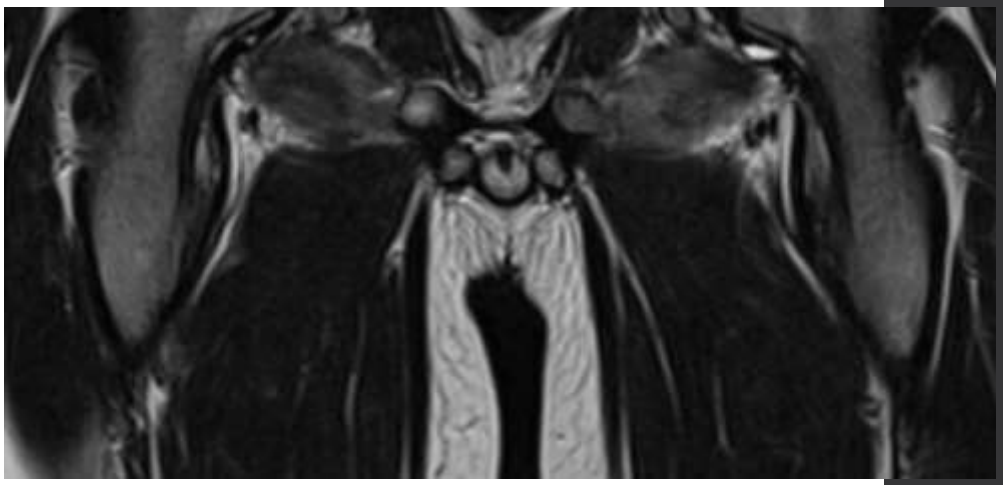

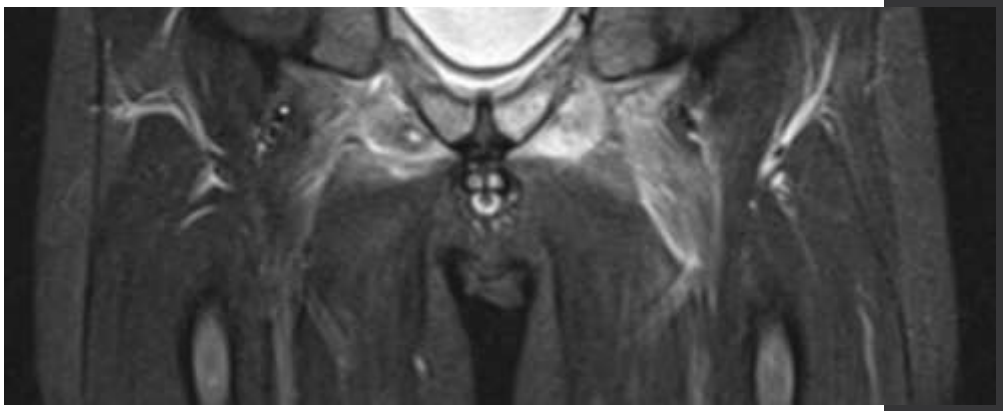

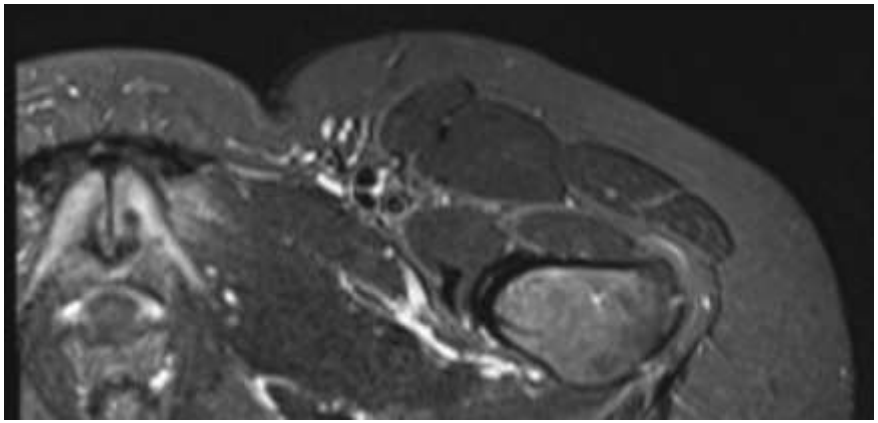

CHUC

Avulsão aguda

- Relacionada com um evento traumático agudo e único, tornando o diagnóstico relativamente fácil com recurso a radiografia. No entanto, poderão ser usados outros métodos imagiológicos se necessário.

Apophysis	Muscle attachments	Age of appearance of apophysis (years)	Age of fusion of apophysis (years)
Ischial tuberosity	Semimembranosus, semitendinosus, biceps femoris	13–15	20–25
Anterior inferior Iliac Spine	Straight head rectus femoris	13–15	16–18
Anterior superior iliac spine	Sartorius, tensor fascia latae	13–15	20–25
Pubic symphysis	External oblique, internal oblique, transversus abdominus, rectus abdominus, pectineus, gracilis, adductor longus, adductor brevis, adductor magnus	18–20	20–25
Iliac crest	Internal and external oblique Transversus abdominus Gluteus medius Tensor fascia latae	13–15	21–25

Avulsão vs. apofisite

- O microtrauma repetitivo pode levar ao desenvolvimento de alterações de tipo inflamatório na apófise ou nos tecidos envolventes, constituindo um processo arrastado.
- No entanto, pode enfraquecer estas estruturas e predispor a uma avulsão aguda.
- Avulsão crónica: não-união de uma avulsão anterior, originando alargamento da fise e pode originar imagens suscetíveis de serem confundidas ou processos neoplásicos, sendo importante reconhecer a lesão inicial.

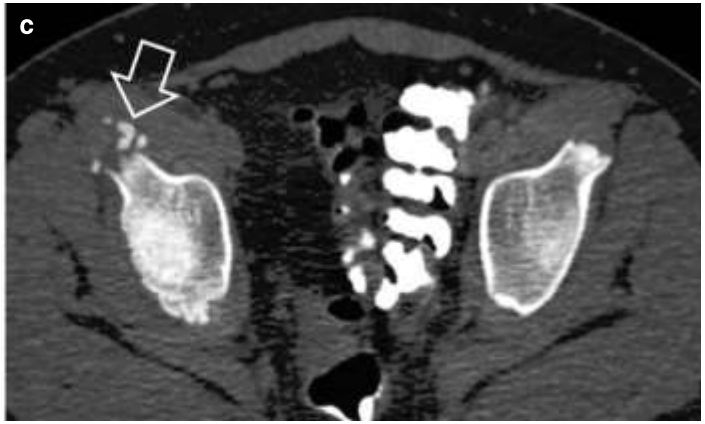

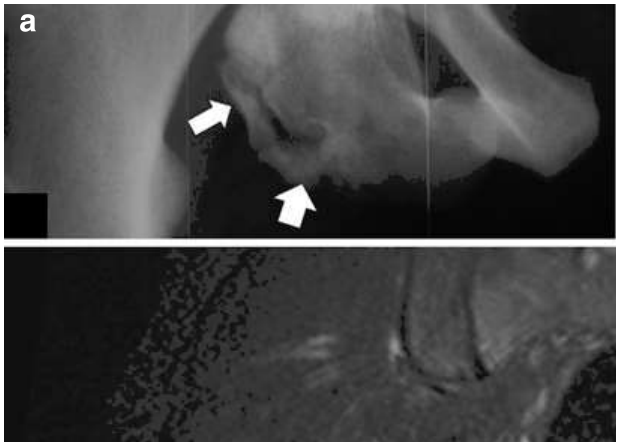

CHUC

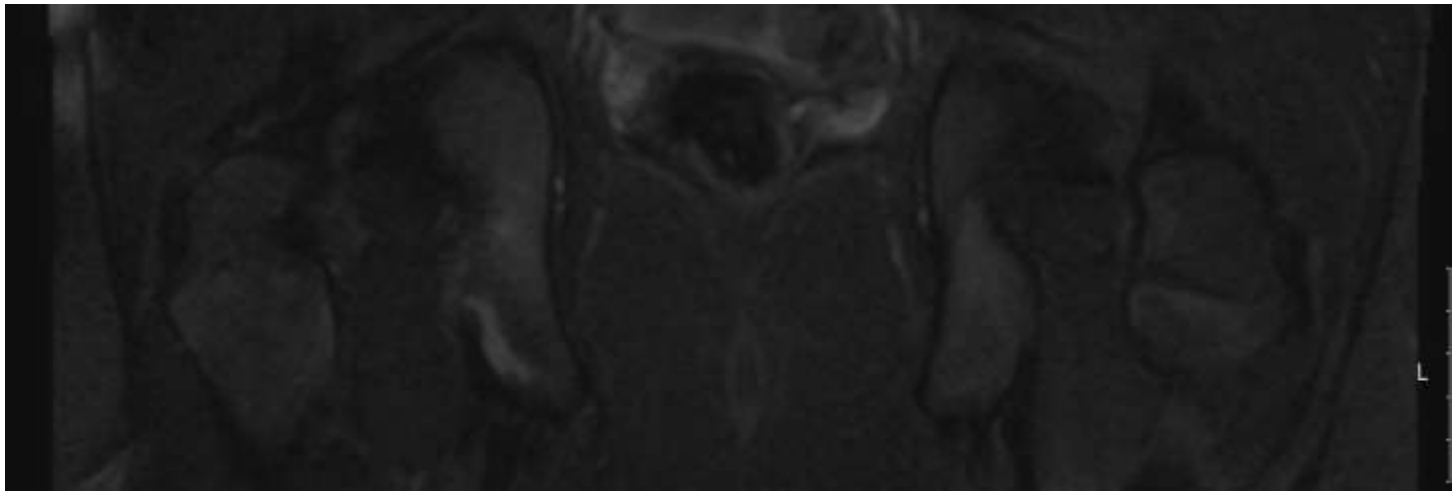

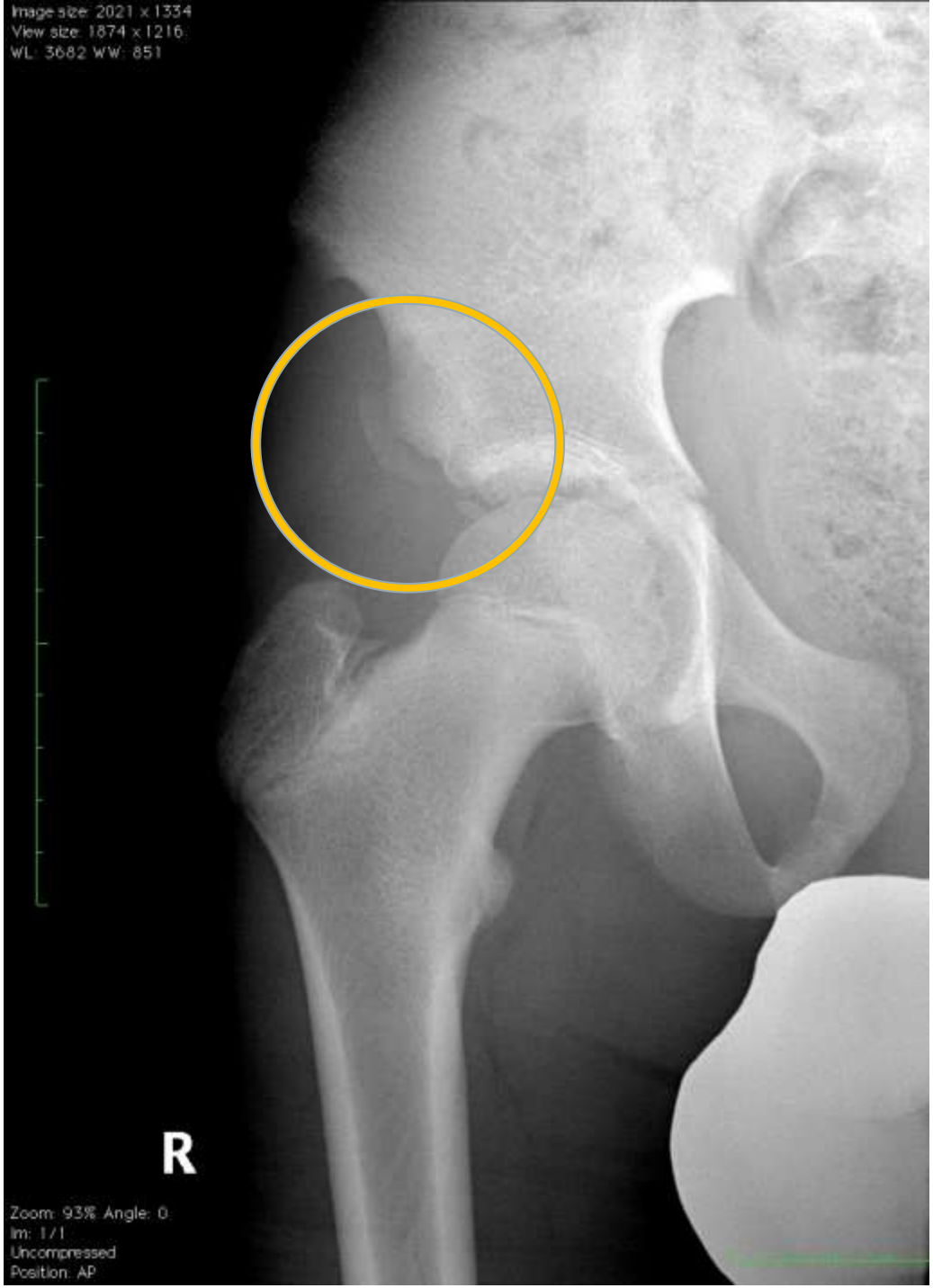
Image size: 2021 x 1334
View size: 1874 x 1216
WL: 3682 WW: 851
R
Zoom: 93% Angle: 0
Im: 1 / 1
Uncompressed
Position: AP

CHUC

Legg-Calve-Perthes

- Doença que afeta principalmente crianças do sexo masculino <10 anos.
- Necrose avascular da cabeça do fémur
- Pode causar dificuldade diagnóstica quando estamos perante uma criança com suspeita de microtrauma recorrente (LCP vs lesão derivada somente do trauma)

CHUC

Epifisiólise femoral

- Lesão Salter-Harris tipo 1
- Mais comum em rapazes, média 11 anos.
- Obesidade é fator de risco, tanto por razões mecânicas como endócrinas.
- Tal como a doença de LCP, não tem relação direta com o desporto mas deve ser tida em conta para um correto diagnóstico.

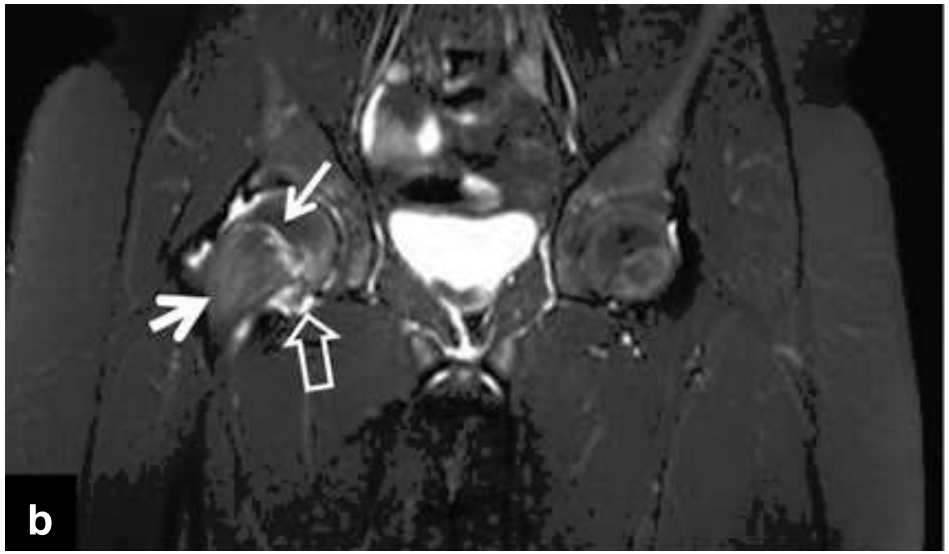

Lesões de “stress”/repetição

- Cerca de 20% das lesões desportivas na criança.
- Geralmente lesões de fadiga (osso normal submetido a tensão e força anormais)
- Locais mais comuns:
  - Colo femoral
  - Ramos púbicos
  - Teto acetabular
- Radiografia negativa em até 65% dos casos.
- RM = goldstandard

Fraturas de stress

- Pré-fratura de stress
  - T1 hipointenso
  - T2 hiperintenso
  - SEM evidência de linha de fratura

Fraturas de stress

- Fratura de stress
  - Mesmos achados imagiológicos, COM evidência de linha de fratura.

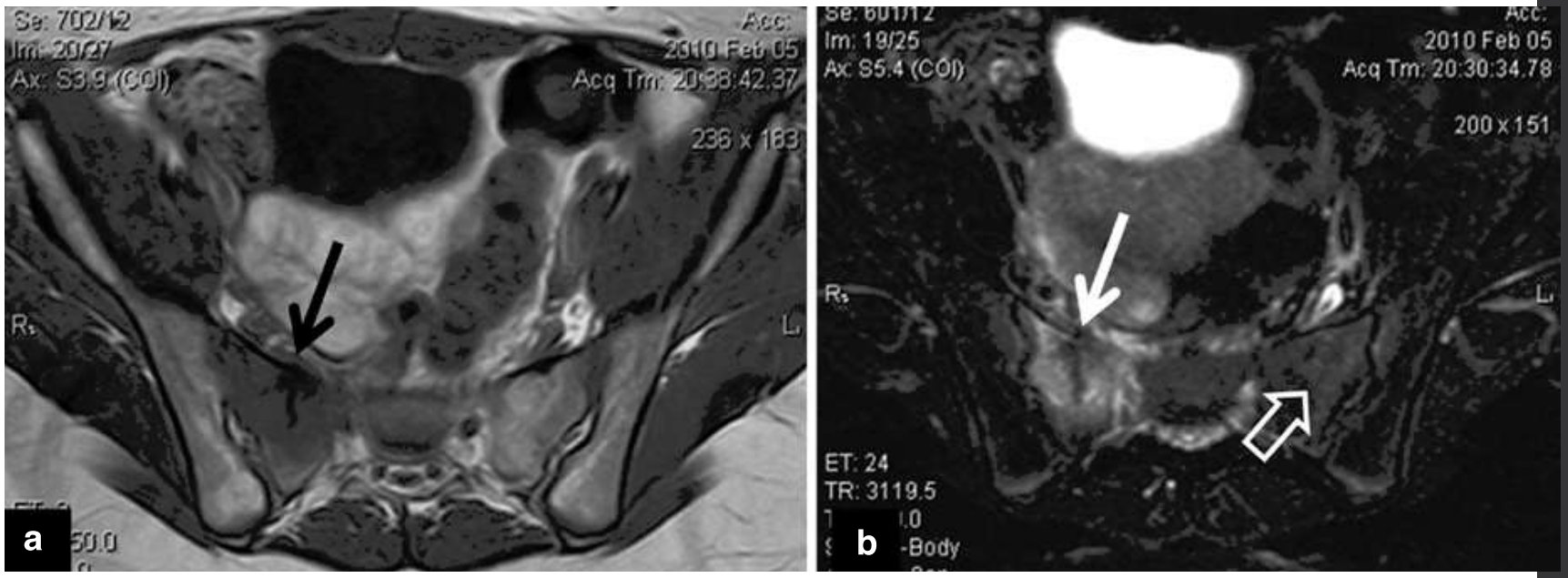

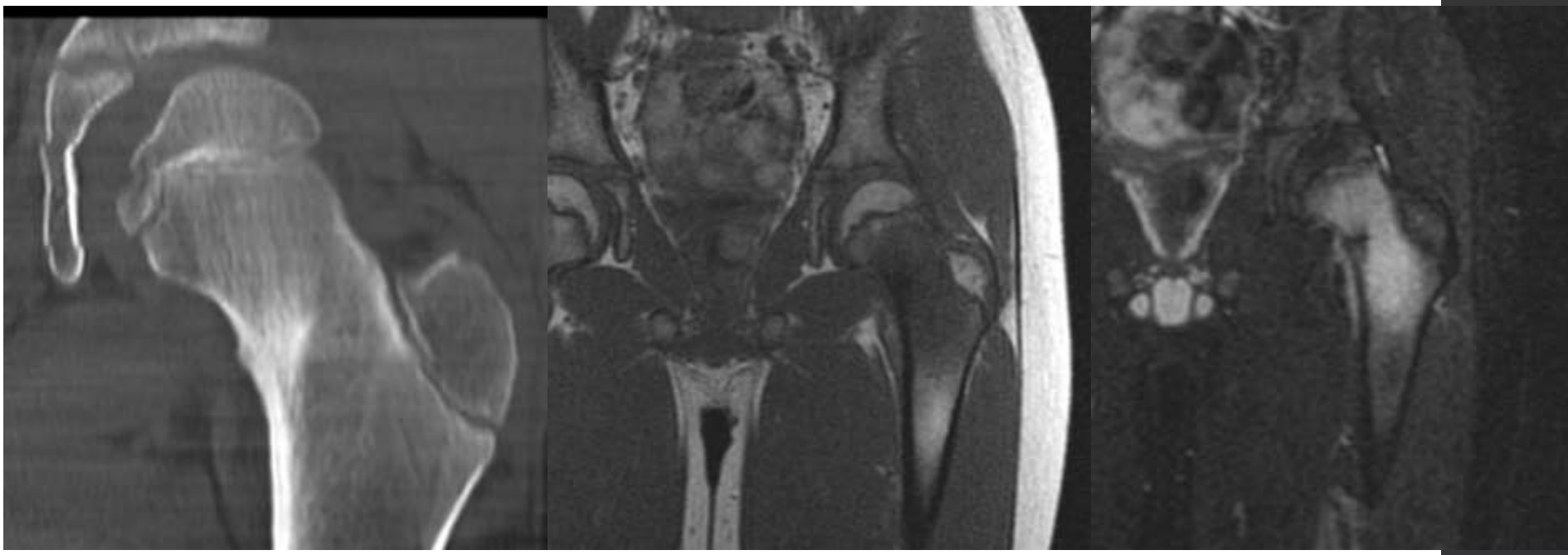

Fraturas de stress

- Resolvem geralmente com tratamento conservador
- Podem complicar com osteonecrose, separação dos fragmentos ou não-união/consolidação.

Fraturas patológicas

- Existência de lesão óssea de base que predispõe à fratura mesmo com atividade desportiva básica.
- Locais/lesões mais comuns:
  - Avulsão do pequeno trocanter por displasia fibrosa do fémur.
  - Sarcoma de Ewing/OS na diáfise femoral ou tibial.
  - Quisto ósseo de grandes dimensões na região da metadiáfise do fémur.

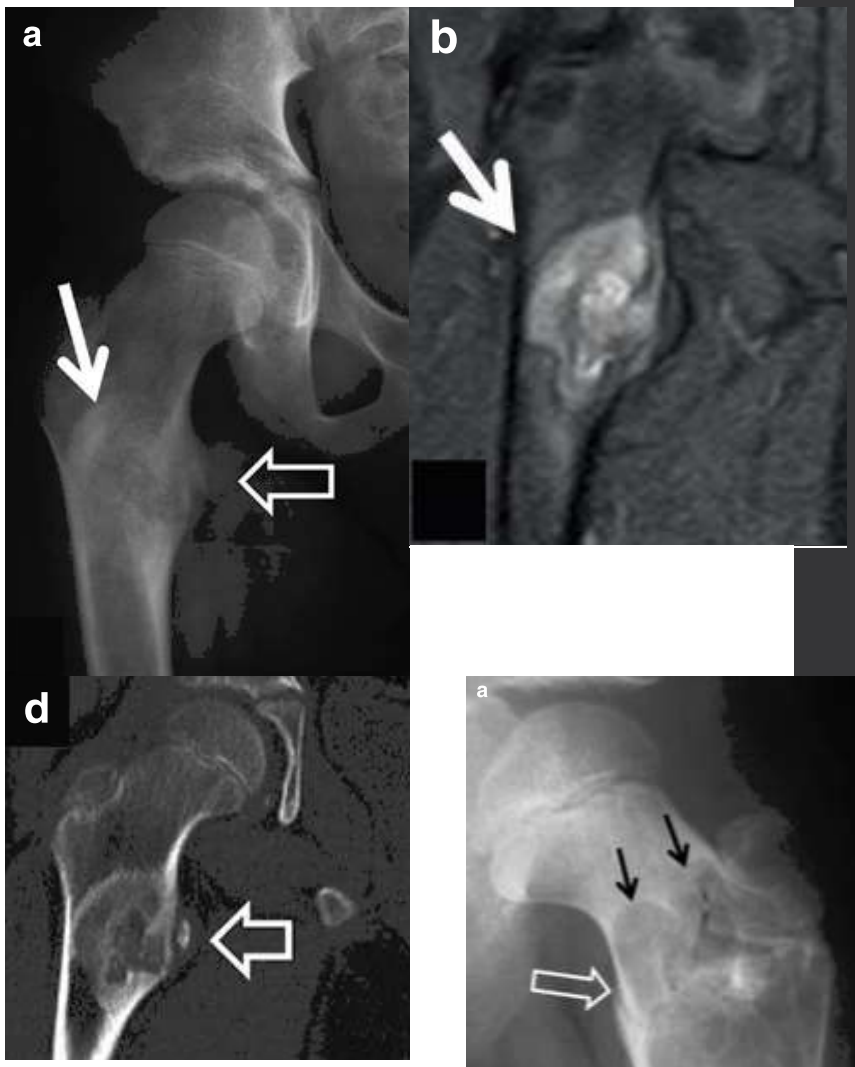

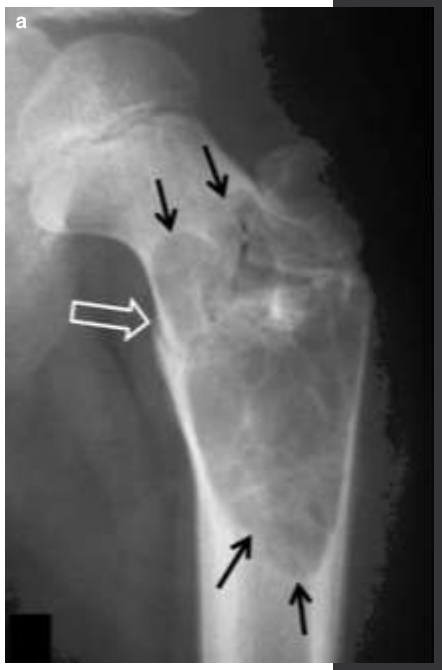

Estiramentos musculares

- Lesão mais comum na população fisicamente ativa.
- Mais comum na adolescência que na criança.
- Pode ser classificado em três graus, desde o I → clínica, sem expressão radiológica até ao III → rotura da junção miotendinosa, geralmente com hematoma associado.
- Estão associados à aplicação de uma força de tensão anormal no sentido longitudinal do músculos
- Diferente da **contusão muscular**, que resulta de impacto no próprio ventre muscular (associado a desportos de colisão: futebol, basquete, hóquei)
- Mostram sinal aumentado nas sequencias T2FS sem evidente descontinuidade das fibras. Estão comumente associados a hematomas e, consequentemente, miosite ossificante.

Miosite ossificante

Lesões tendinosas e bursites

- As lesões tendinosas são raras nesta faixa etária, e, a estar presentes, geralmente estarão presentes outras alterações como avulsões ou roturas musculares completas.

- Bursites → comuns em desportos relacionados com atletismo, pesos ou corrida em declive.

- A bursa do iliopsoas é a mais comummente afetada, de fácil diagnóstico em ressonância.

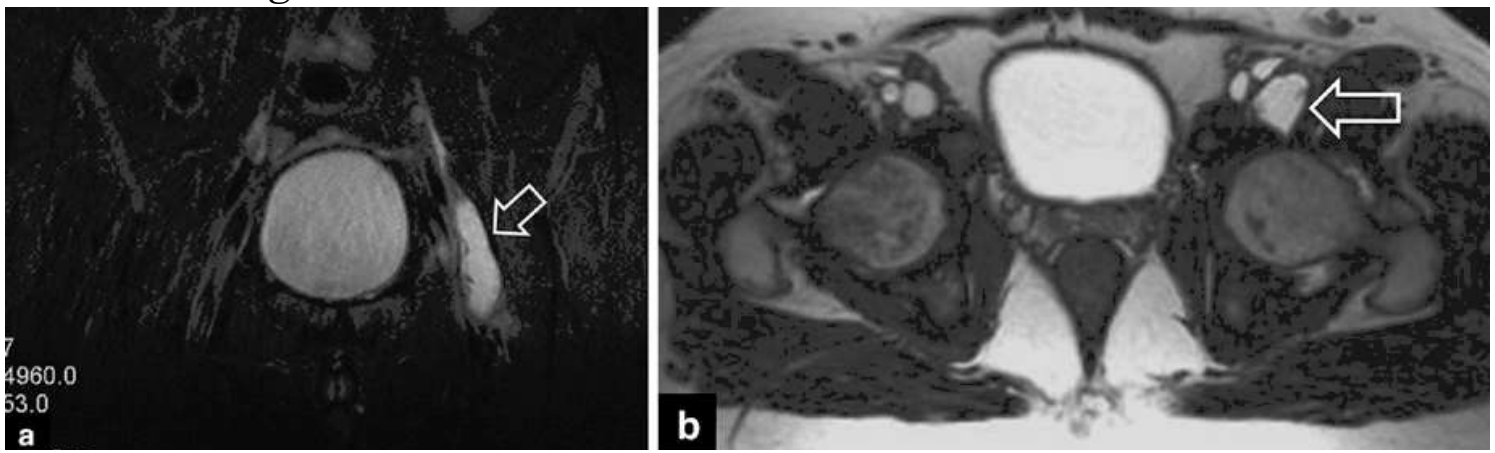

Joelho

- Local comum de lesões
- Geralmente, lesões agudas são diagnosticadas com a clínica e exames radiográficos, com recurso ocasional à TC para melhor caracterização.
- No entanto, lesões condrais e osteocondrais, ou então aquelas que afetam a fise são mais bem avaliadas por RM.
- A ecografia tem o seu papel principal na avaliação das estruturas musculotendinosas e ligamentares que envolvem o joelho.
- Atrasos no diagnóstico podem levar a danos irreparáveis à articulação, com consequências futuras nefastas dada a faixa etária.

Fraturas da rótula

- Incidência aumentada na prática de desportos (cerca de 17% do total).
- Geralmente associadas a hemartrose ou hemolipartrose
- Radiografia pode ser suficiente mas deve-se recorrer à TC para melhor caracterização na fase aguda.
- RM reservada para quando há dúvida se se trata de uma fratura ou, por exemplo, uma rótula bipartida.

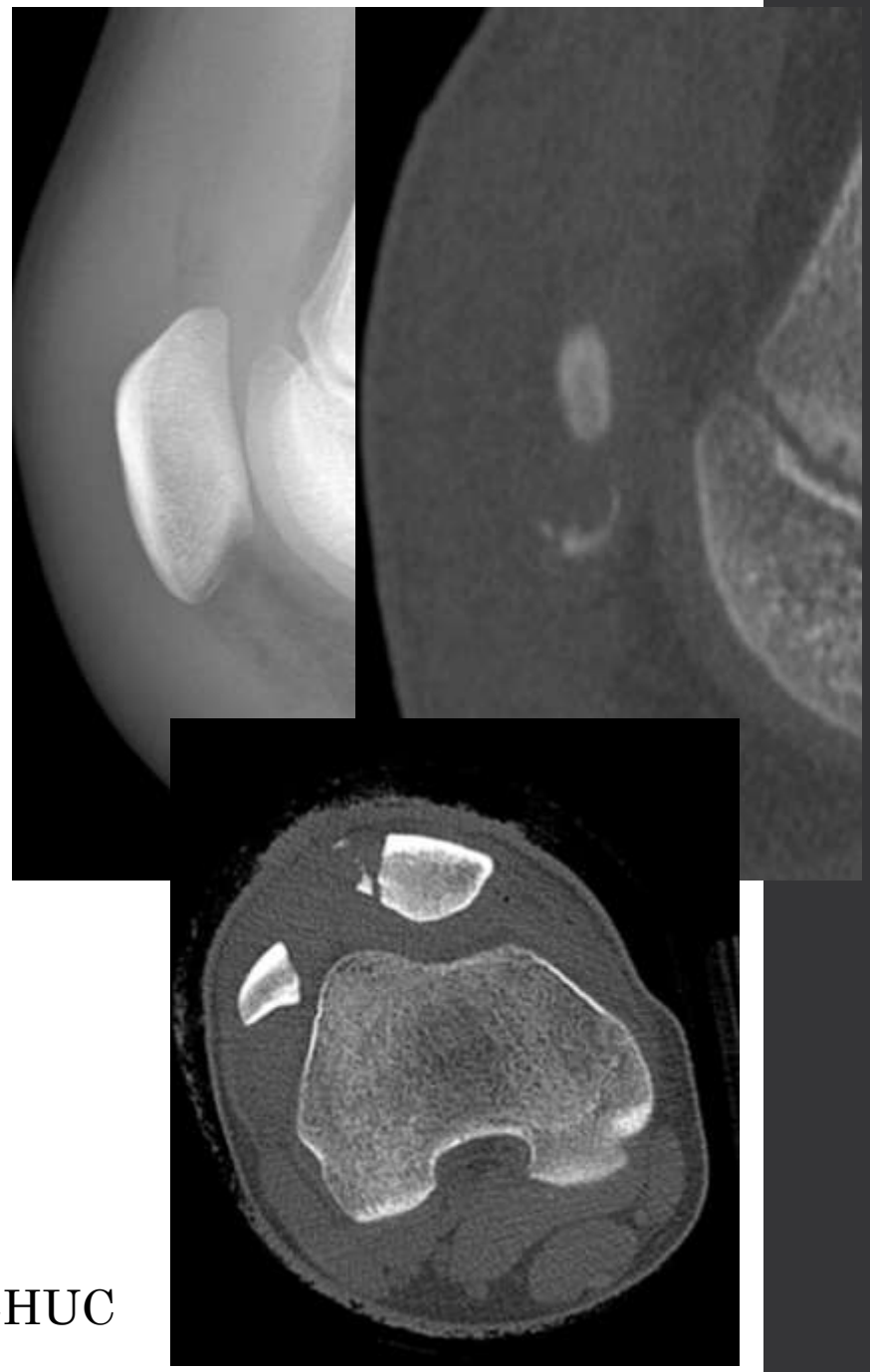

CHUC

Luxação da rótula

- Geralmente associada a contusão óssea na vertente lateral do côndilo femoral lateral, com eventual lesão osteocondral.

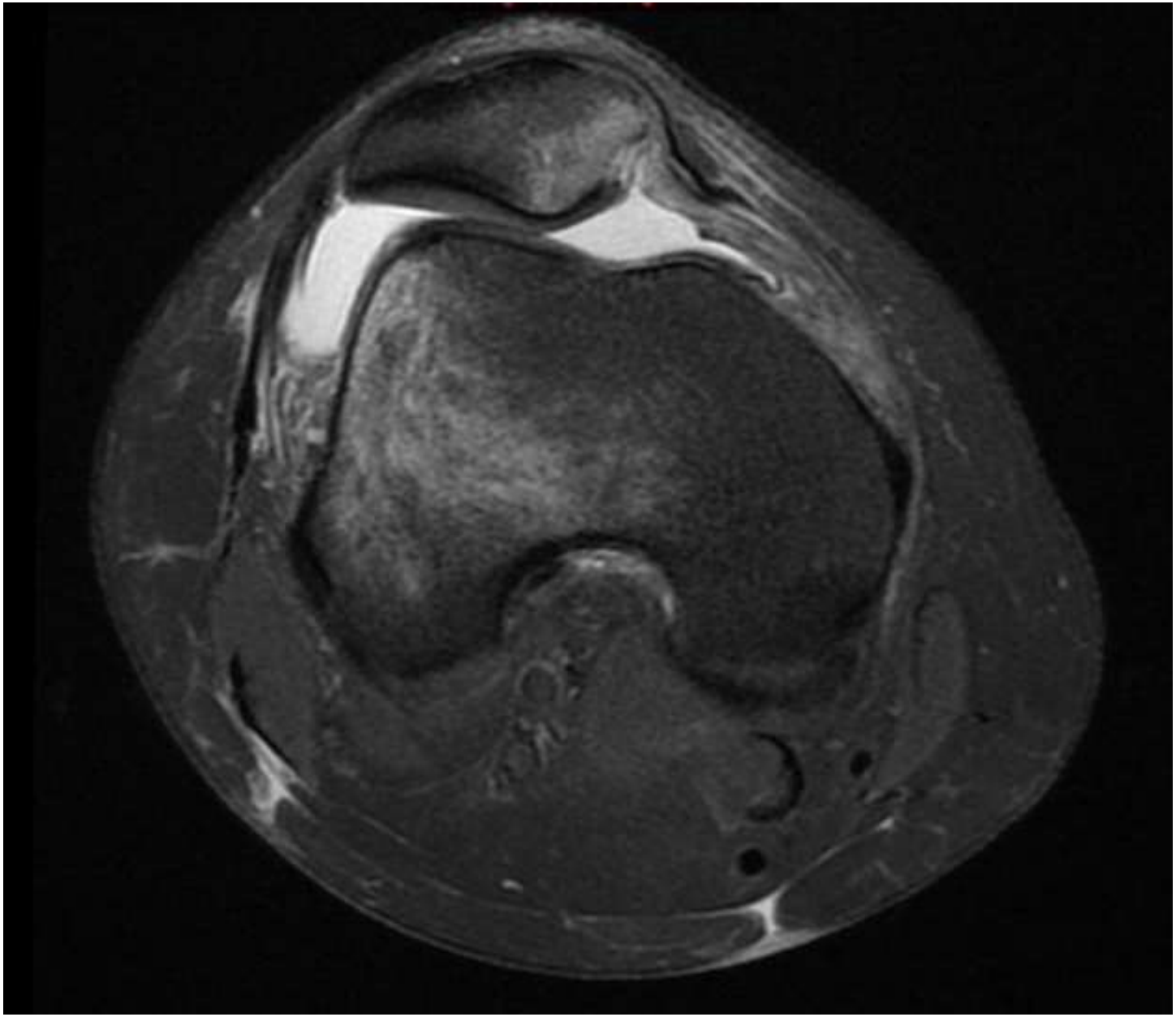

Contusão óssea

- Geralmente resultam de um impacto directo no osso, com consequentes microfraturas da sua porção trabecular.
- Geralmente persistem alterações imagiológicas durante alguns meses.
- Apreciável na RM, sendo de difícil (se não impossível) diagnóstico nos restantes métodos imagiológicos.

CHUC

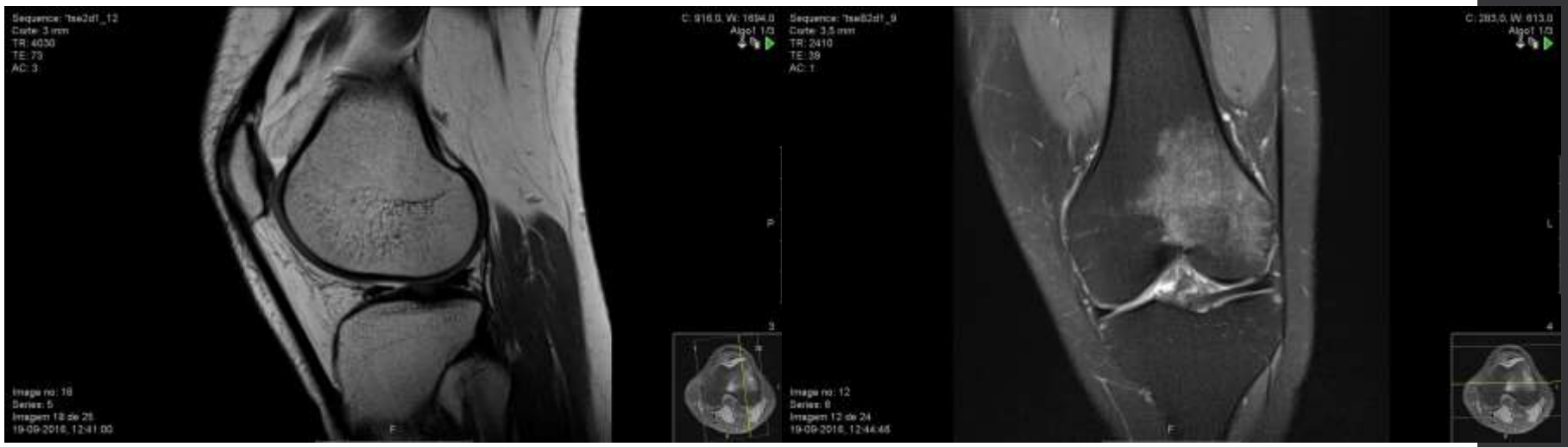

Lesões de avulsão

- Agudas:
  - Fratura das espinhas tibiais
  - A inserção tibial do LCA é relativamente fraca comparado com o restante ligamento nesta faixa etária, com predominância dos 8 aos 12 anos. Geralmente aparecem associadas à prática desportiva, sem outras alterações evidentes (meniscais, ligamentares ou ósseas).

Avulsão grau III da espinha tibial, com hemartrose.

CHUC

Lesões de avulsão

- Fratura da tuberosidade tibial
- Geralmente associadas a desportos envolvendo saltos.
- Predisposição em doentes com Osgood-Schlatter.

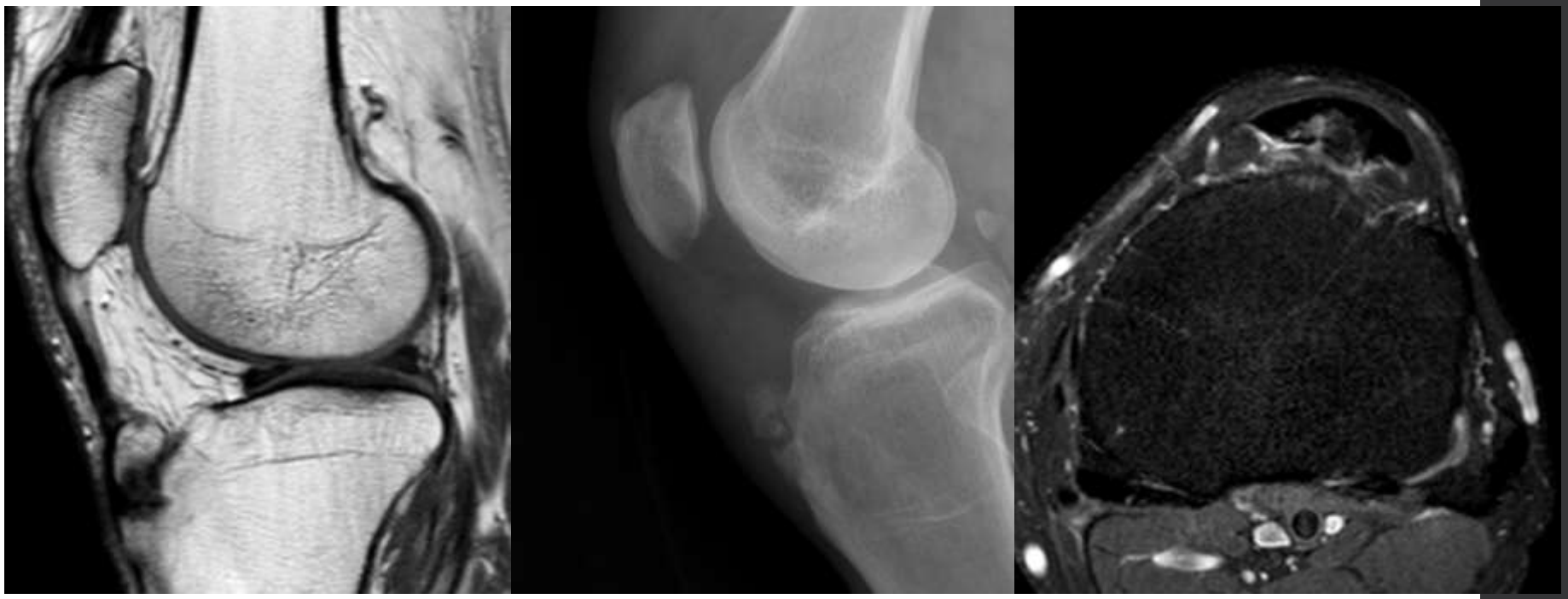

CHUC

Lesões osteocondrais

- Mais prevalentes que lesões meniscais ou ligamentares nas crianças.
- Podem predispor ao desenvolvimento de artrose prematura.
- Especial importância em avaliar a espessura e sinal da cartilagem de todas as superfícies articulares.
  - Procurar ativamente por fragmentos condrais ou osteocondrais, especialmente se um defeito for detetado.

CHUC

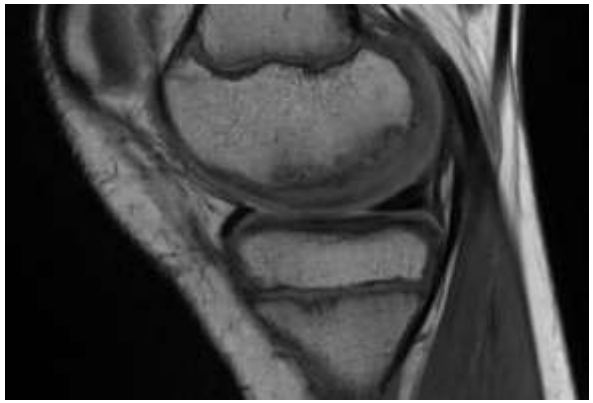

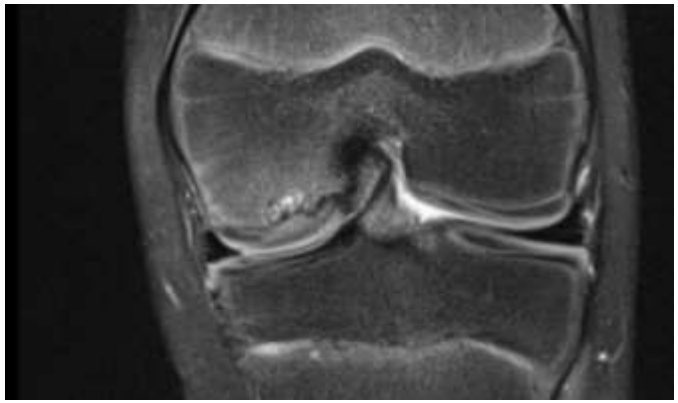

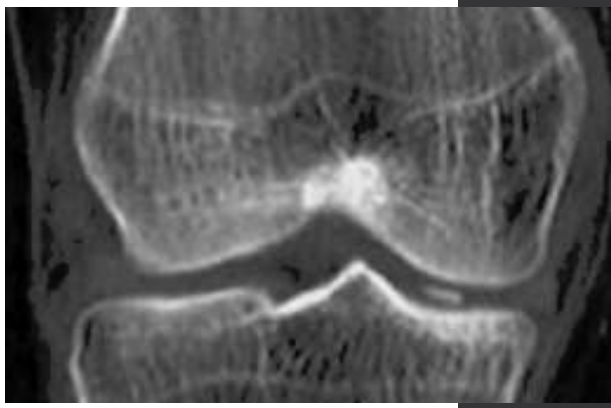

Lesões meniscais

- Os meniscos são muito vascularizados em crianças com menos de 12 anos de idade, sendo habitual a presença da linha horizontal hiperintensa com origem na periferia do menisco – vaso nutritivo.
- Pouco comuns nas crianças.
- Exceção: associadas a menisco discóide.
- Crianças:
  - Arrancamento meniscal dos seus ligamentos à capsula articular
- Adolescentes:
  - Fratura meniscal em asa-de-cesto
- O menisco operado pode mostrar hipersinal interno durante semanas a meses, sendo uma das (relativamente poucas) indicações para realização de artro-RM do joelho.

CHUC

Osteocondrite dissecante

- Associada a microtrauma repetido nas regiões de carga.
- ++ Compartimento femorotibial lateral.
- RX – defeito subcondral no osso
- RM – alterações mais precoces, desde desgaste da cartilagem até atingimento do osso (correspondendo à alteração vista na radiografia)
- Procurar pelo fragmento!

Tornozelo e pé

- Articulação mais afetada por lesões desportivas, sendo as entorses a mais prevalente.
- Basquete, futebol e skate
- Os ligamentos mais vezes afetados são:
  - Peronio-astragalino anterior <-- muitas vezes lesão única
  - Peroniocalcaneano
  - Peronio-astragalino posterior
- Na criança, fraturas de tipo SH I e II são muito mais comuns que as lesões ligamentares.
  - Podem ser difíceis de identificar na radiografia, devendo ser mantido um alto grau de suspeição neste doentes.
- Especial cuidado a avaliar o osso nas sequencias T2FS, pela presença de medula vermelha.

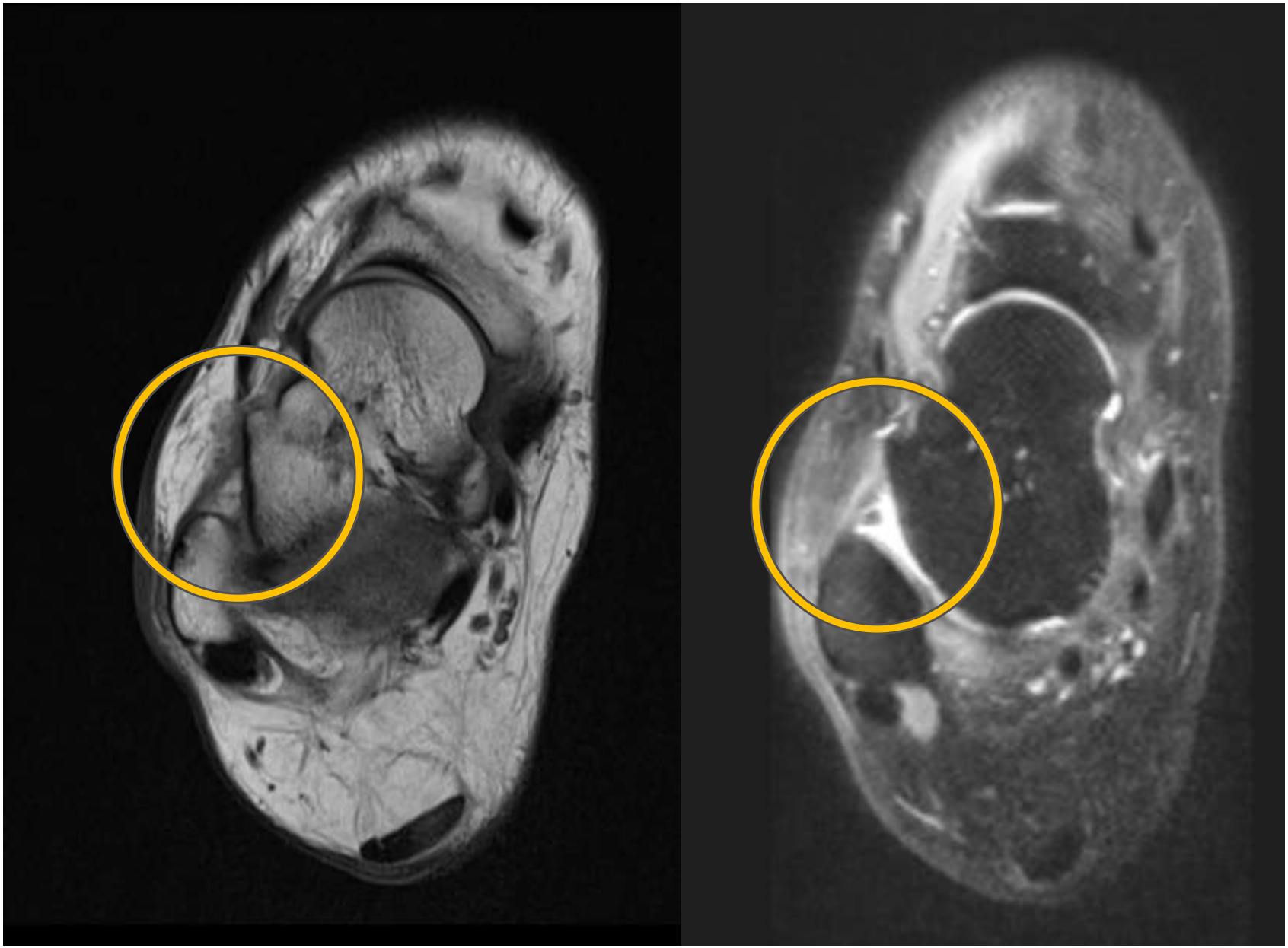

CHUC

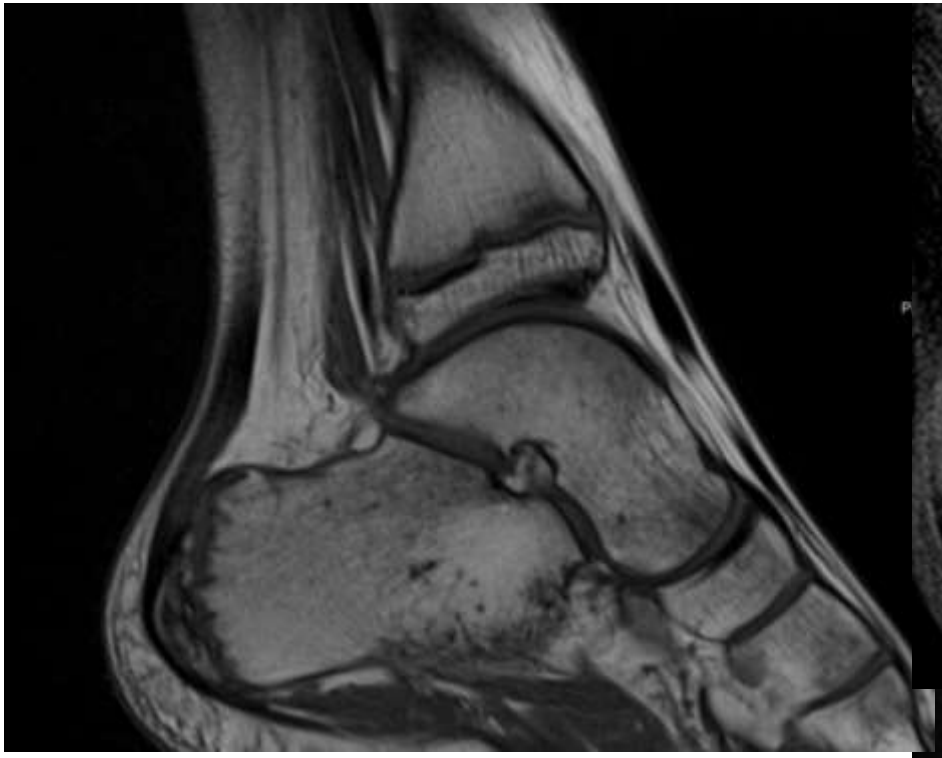

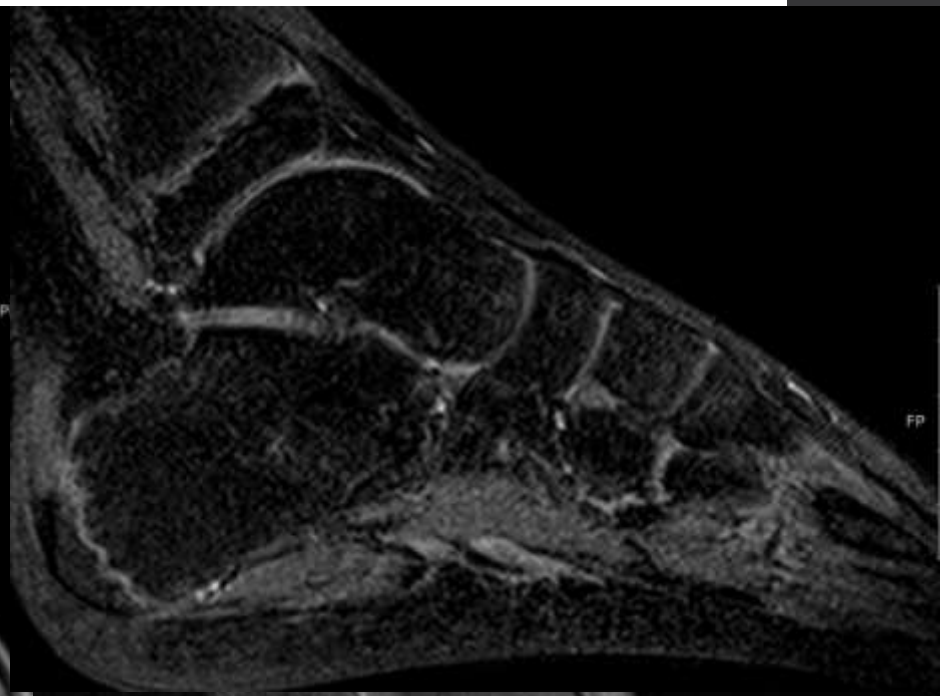

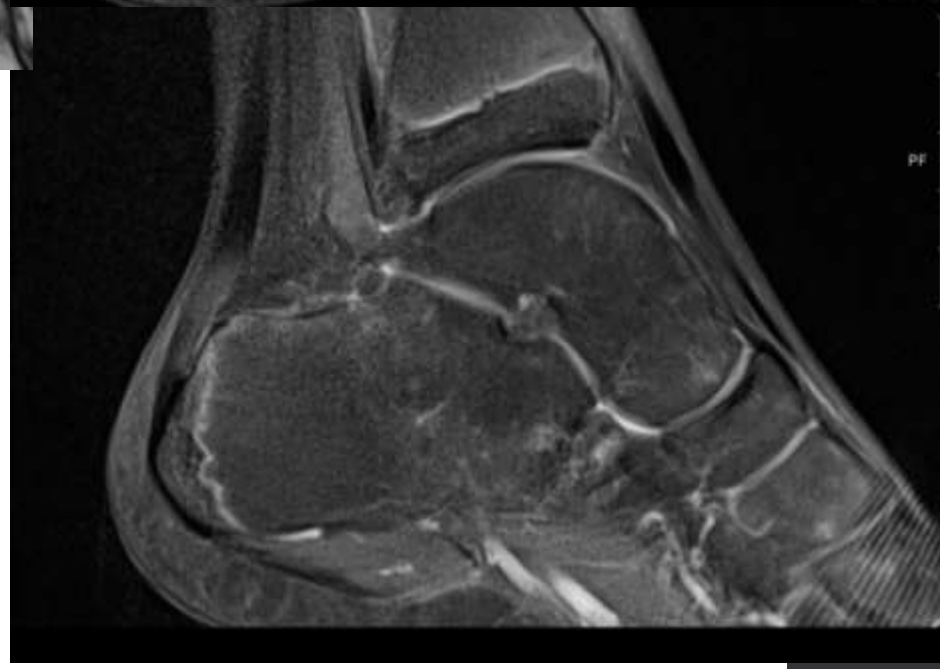

CHUC

Lesão do tendão de Aquiles

Lesões osteocondrais

- +++ comuns na criança que no adulto
- Devemos pensar neste diagnóstico quando:
  - História de trauma
  - Dor crónica
  - Diminuição da função
- Falha no diagnóstico e tratamento poderá causar:
  - Aumento da instabilidade do fragmento
  - Disfunção articular
  - Artrose prematura

Lesão osteocondral

- O objetivo principal é, mais do que caracterizar, avaliar a estabilidade/instabilidade do fragmento:
  - Visualização de líquido, nas sequencias sensíveis ao mesmo, entre o fragmento e o osso (sinal direto de instabilidade)
  - Sinais indiretos:
    - Alterações quísticas no osso
    - Edema medular marcado
    - Irregularidade da cartilagem sobrejacente.

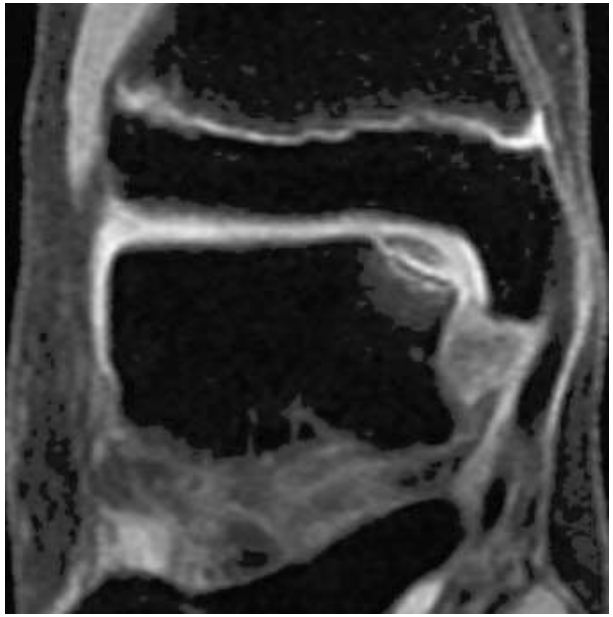

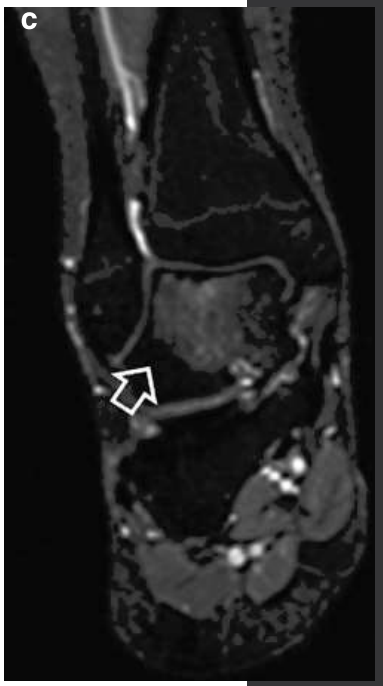

Osteocondroses

- Doenças que afetam um ou mais centros de ossificação, com degenerescência e necrose avascular dos mesmos.
- Podem ter três etiologias:
  - Com base numa variante do normal no processo de ossificação (geralmente auto-limitada): Kohler, Van Neck, Sever...
  - Com base num processo de necrose avascular: Kienbock, LCP, Friberg...
  - Com base em microtrauma de repetição
- Nem todos os autores defendem esta categorização, havendo muita sobreposição.

Doença de Sever

- Típica nas crianças dos 5-11 anos.
- Mecanismo de microtrauma de repetição.
- Dor na dorsiflexão do pé.
- Associado a desportos que impliquem corrida.
- Os exames radiográficos não permitem fazer o diagnóstico; a RM poderá mostrar algum edema medular da apófise calcaneana, se houver clínica compatível.

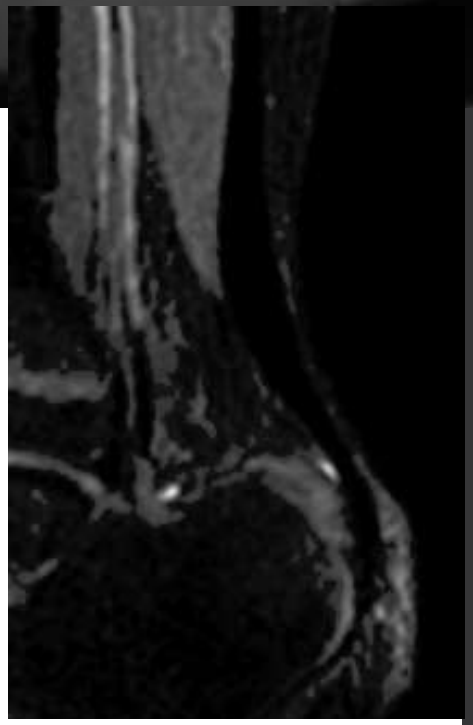

Doença de Kohler

- Necrose avascular do navicular
- 3 aos 10 anos; ++ masculino
- Auto-limitada, tratamento conservador.

CHUC

Doença de Freiberg

- A maioria dos autores concorda que há um estimulo traumático ou microtraumático no inicio do processo.
- Afeta a cabeça do 2 ou 3º metatársico e é mais prevalente em raparigas adolescentes.

CHUC

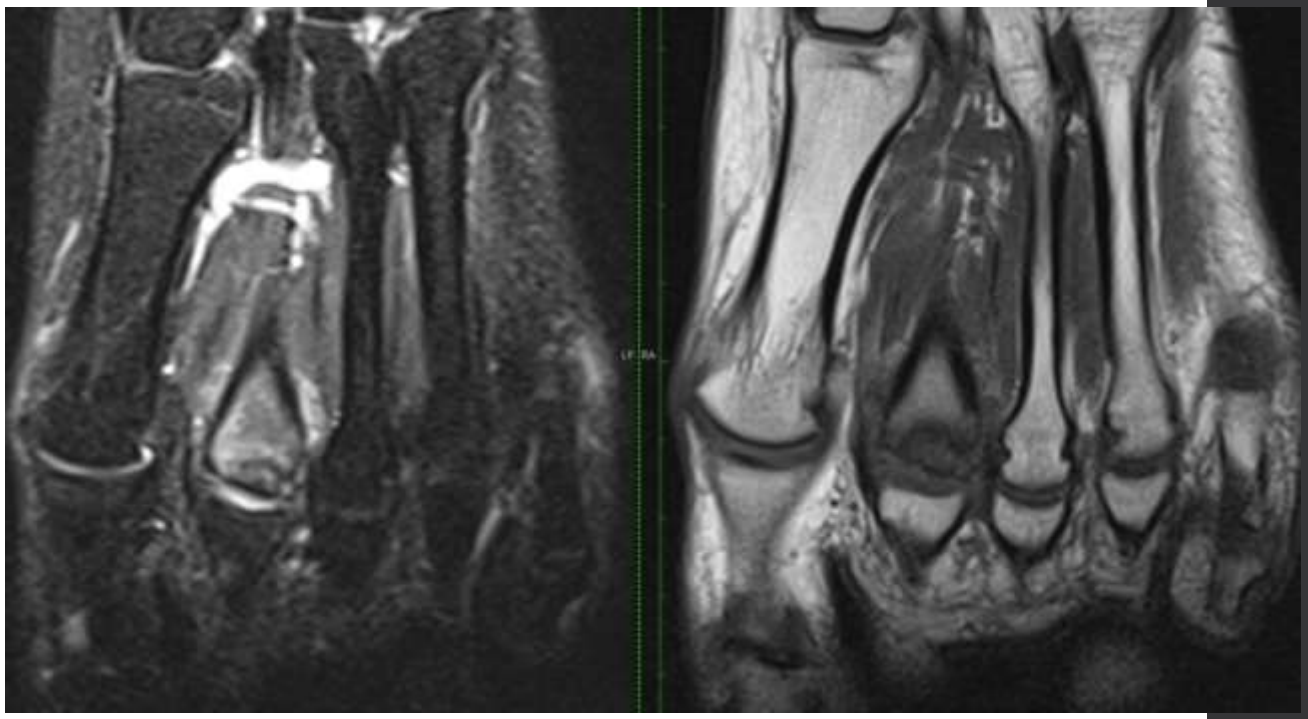

Barras társicas

- Conexão entre dois ossos do tarso através de uma ponte óssea, cartilagínea ou fibrosa.
- 90% entre o calcâneo/astrágalo ou calcâneo/navicular.
- Pode diminuir a amplitude dos movimentos da região subtalar, implicada na eversão e inversão do pé.
- Muitas vezes ocultas na radiografia, sendo a RM o melhor método para o seu diagnóstico e caracterização.

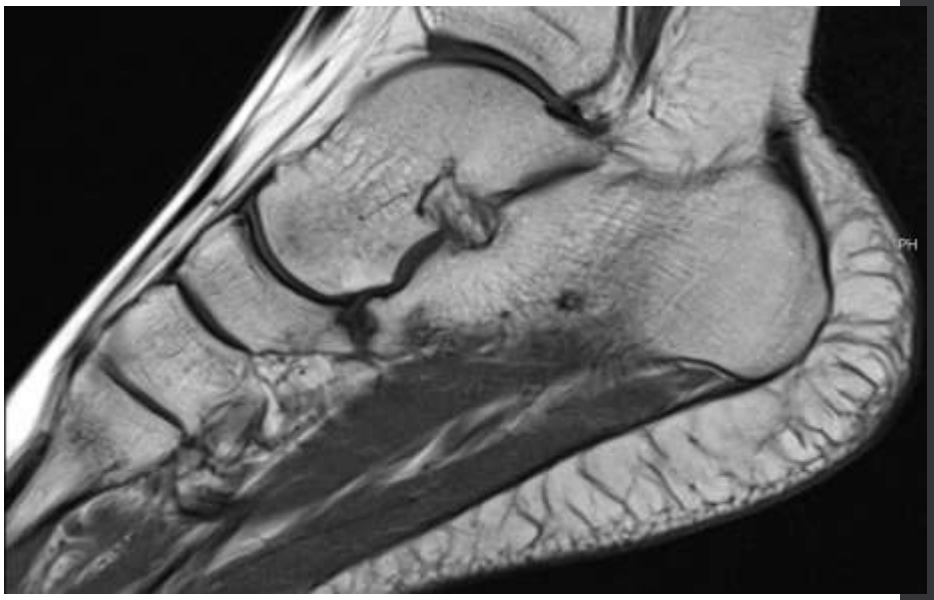

CHUC

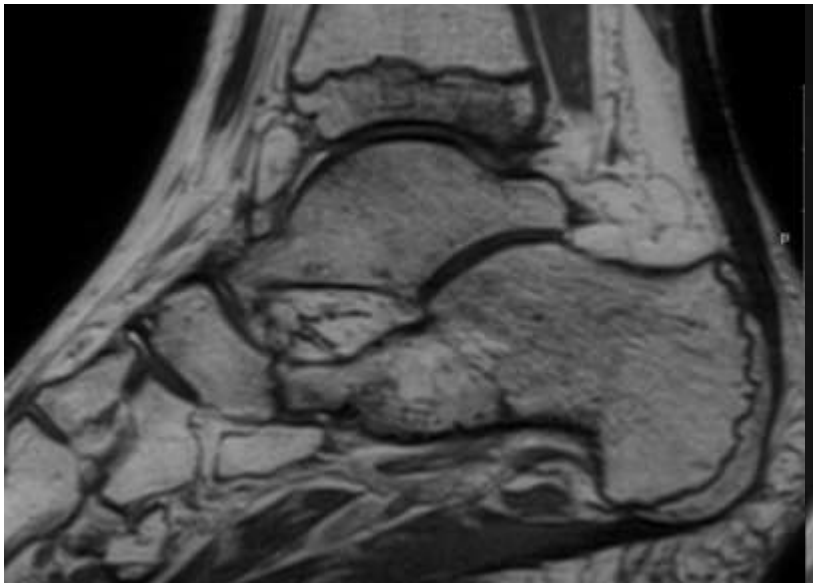

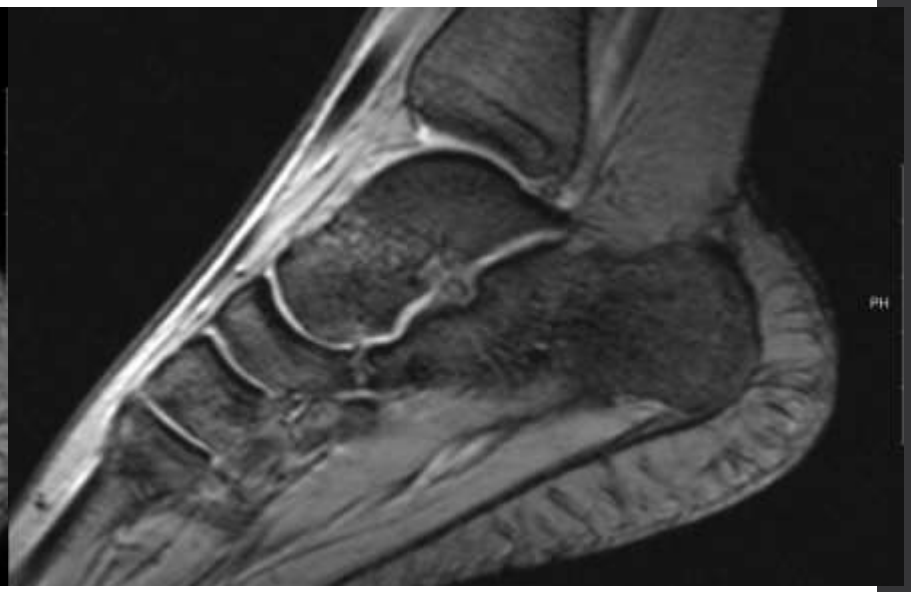

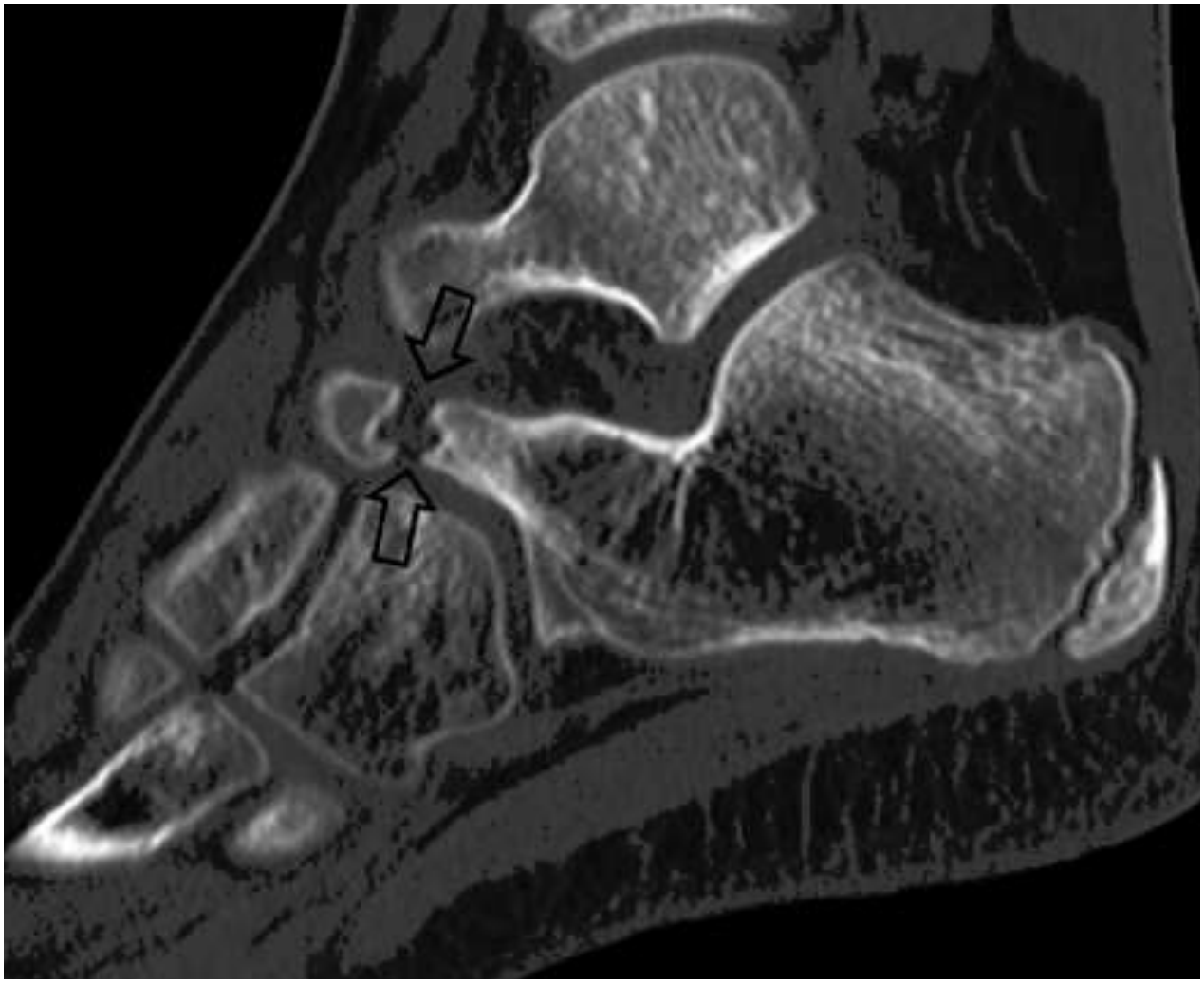

Fraturas de stress

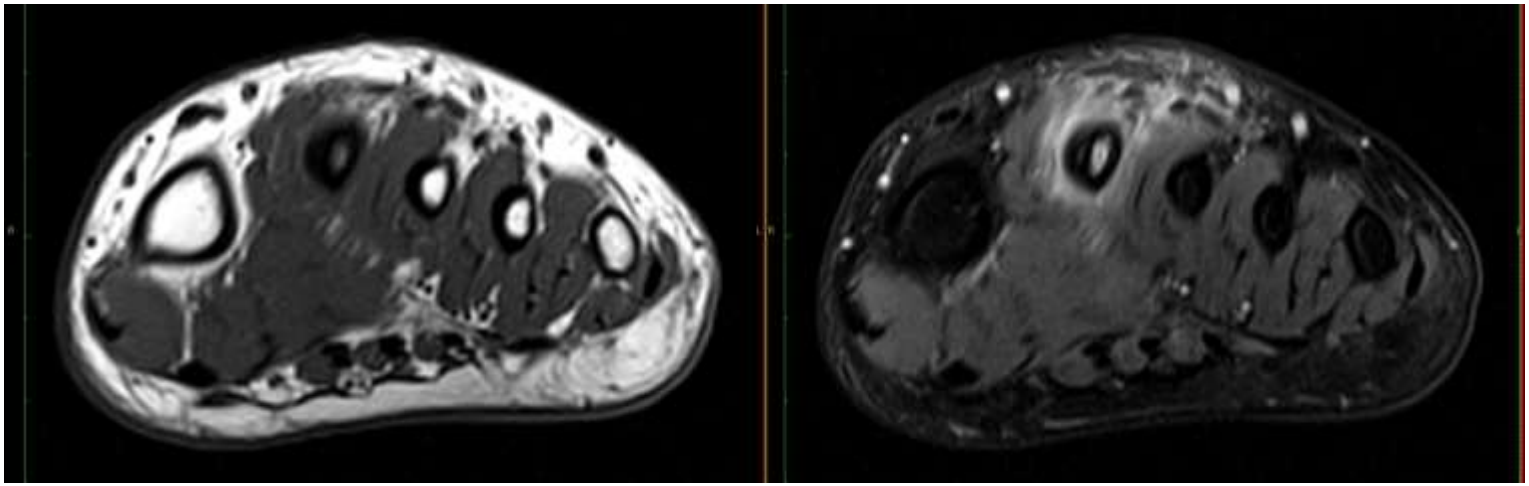

CHUC

Conclusão

- Importante papel do radiologista para o correto diagnóstico, podendo ter impacto no tratamento a instituir.
- Importância de ter em conta as diferenças inerentes à idade pediátrica.